

# Okklusale CMD-Risikofaktoren im Wachstum

| Dr. Andreas Köneke

In der Kieferorthopädie werden derzeit von verschiedenen Autoren folgende strukturelle Abweichungen von der Norm als Risikofaktoren zur Begünstigung einer CMD angesehen: geringer Gelenkbahn-Okklusionsebenenwinkel, Trauma, Deckbiss, Rezidiv einer kieferorthopädischen Behandlung z.B. infolge kieferorthopädischer Überexpansion, Rezidive von kieferorthopädischer Wachstumshemmung des Unterkiefers mit Kopf-Kinn-Kappen bei Jugendlichen oder Rezidive von kieferorthopädischen Unterkieferverlagerungen nach überschrittenem Wachstumsmaximum, infolgedessen oder unabhängig hiervon entstandener Zwangsbiss, fehlende posteriore Abstützung, offener Biss.<sup>5</sup> Man muss diese strukturellen Störungen in prothetisch und kieferorthopädisch relevante sowie in physiologische und pathologische Störungen unterteilen.

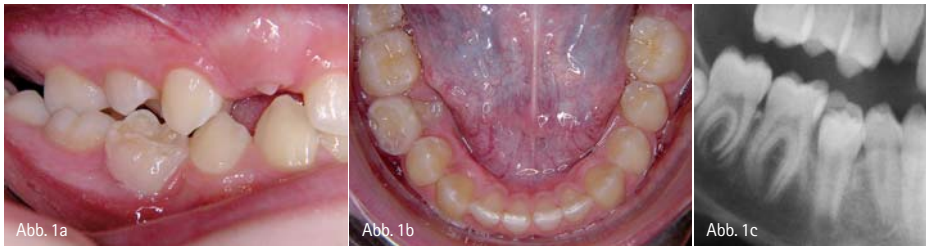

Abb. 1a–c: Physiologische Okklusionsstörung im Zahnwechsel. – Abb. 1a–b: Intraorale Situation. Der Milchzahn 85 wird durch den nachfolgenden Zahn 45 verdrängt. – Abb. 1c: Röntgensituation. Man erkennt den wurzellosen Milchzahn 85, der dem nachfolgenden Zahn 45 als Kappe aufsitzt.

**D**ie physiologischen Wachstumsvorgänge des Craniums wurden durch Enlow umfassend beschrieben.<sup>3</sup> Laufen Wachstumsvorgänge des Craniums atypisch ab, so können funktionelle Auswirkungen auf den Bewegungsapparat resultieren, die zwar in der Regel von ansonsten gesunden Kindern gut kompensiert werden, aber mit statistischem Gipfel in der Pubertät, im jungen Erwachsenenalter und in den Wechseljahren<sup>5</sup> und meist hier im Zusammenhang mit weiteren maßgeblichen Faktoren, wie z.B. umfangreichen emotionalen Belastungssituationen, zum Bild der CMD führen können.

Unter physiologischen Störungen werden in diesem Zusammenhang Okklusionsstörungen verstanden, die auf-

grund normaler Wachstumsvorgänge bzw. durch den Zahnwechsel entstehen. So elongieren die Milchmolaren regelmäßig in der Phase der Eruption der Prämolaren einige Wochen, bevor sie ausfallen (Abb. 1). Es entstehen vorübergehend mitunter enorme Gleithindernisse, die allerdings bei funktionell gesunden Kindern ohne Auswirkungen bleiben, da Kinder kurzfristige Störungen hinreichend kompensieren können. Nur in denjenigen Fällen, in denen bereits eine latente Funktionsstörung vorliegt, z.B. eine kompensierte muskuläre Dysbalance im Kiefer-Gesichtsbereich bei muskuloskelettalen Asymmetrien der oberen HWS, kann ein solches Gleithindernis einen auslösenden Faktor zur Schmerzentstehung im Sinne einer craniomandibulären Dysfunktion (CMD)

darstellen. Dies beobachtet man vorwiegend bei psychisch vorbelasteten Kindern,<sup>7</sup> Syndrom- und ADHS-Patienten.

Davon zu unterscheiden sind die pathologischen Störungen. Auf die zahlreichen Ausprägungsformen der schweren Syndrome mit Beteiligung der Kopffregion sei hier nur hingewiesen. An erster Stelle der kieferorthopädisch häufigen CMD-relevanten Fehlentwicklungen des Craniums zu nennen sind jedoch der Deckbiss (Abb. 2), bei dem man trotz der auf den ersten Blick oft harmonisch erscheinenden Zahnreihen gegenüber den anderen Zahnstellungsanomalien eine auffällige Häufung von Funktionsstörungen beobachtet<sup>1</sup> und der Kreuzbiss (Abb. 3), der zu umfangreichen muskuloskelettalen Asymmetrien führen kann.<sup>6</sup> Beide Anomalien führen in ihrer Folge regelmäßig zu einer Zwangsbiss-Situation, die für eine CMD-Entstehung mitverantwortlich gemacht werden kann.<sup>2</sup> Hierauf wird später noch eingegangen. Iatrogene Störungen, die durch Rezidive therapeutischer Eingriffe oder durch die Eingriffe selbst entstehen, können in den meisten Fällen durch eine geeignete Therapie und Retention vermieden werden. Funktionsstörungen durch Trau-

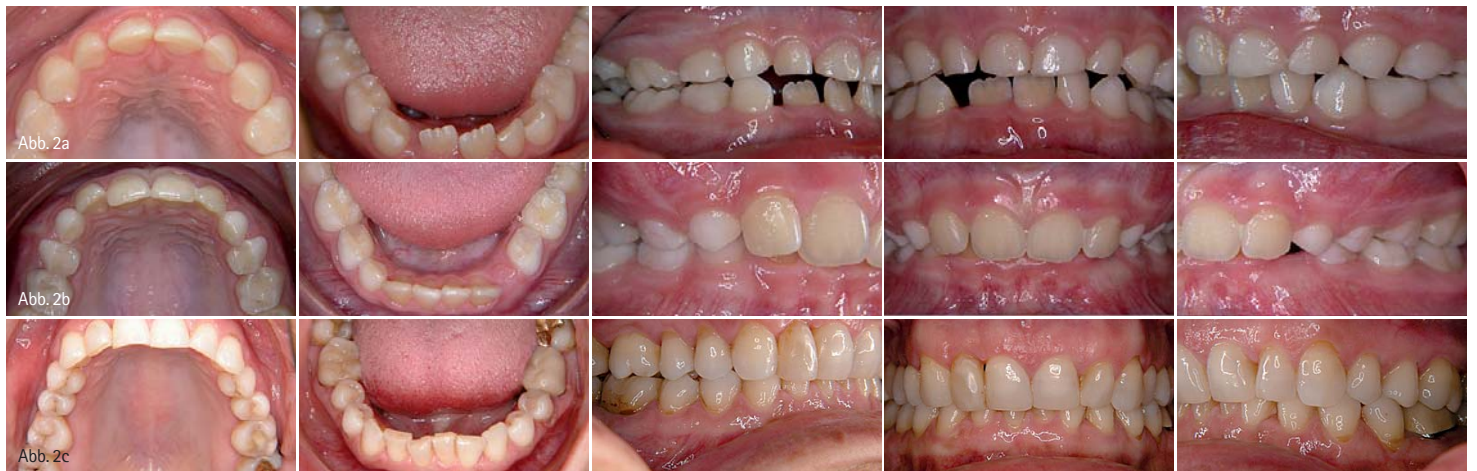

Abb. 2a: Deckbiss im Milchgebiss (man erkennt die umfangreichen Abrasionen an den oberen Milchfrontzähnen und die beginnende Engstellung der bleibenden unteren Frontzähne). – Abb. 2b: Deckbiss im frühen Wechselgebiss intraoral. – Abb. 2c: Deckbiss im permanenten Gebiss.

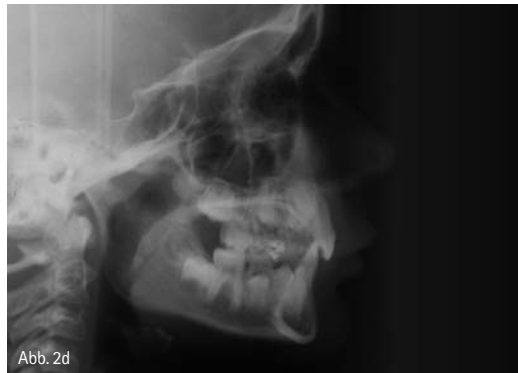

Abb. 2d: Dieselbe Patientin aus Abbildung 2b, Fernröntgenseitbild. Man erkennt die tiefe Frontverzahnung und die steil stehende HWS.



Abb. 2e: Der Deckbiss wird oft als ästhetisch ansprechend empfunden.

mata müssen abhängig vom Lebensalter, in dem sie entstehen, therapiert werden. Ein geringer Gelenkbahn-Oklusionsebenenwinkel ist abhängig vom Wachstumsmuster<sup>3</sup> und damit nur in früher Kindheit therapeutisch relevant zu beeinflussen (Clark, 2007).

Pathologische Okklusionsstörungen sind Fehlentwicklungen, die durch persistierende oder progrediente Kiefer- und Zahnstellungsanomalien hervorgerufen werden. Bei Kindern stehen nicht die in der prothetischen und erwachsenenkieferorthopädischen Funktionstherapie relevanten später entstehenden Okklusionsstörungen durch fehlende Abstützung, Elongationen oder Kippungen im Lücken- oder Restgebiss im Fokus, sondern im Wesentlichen Okklusionsstörungen aufgrund von Wachstumsvorgängen. Während Okklusionshindernisse im Milchgebiss zur Prophylaxe von Funktionsstörungen oft eingeschliffen werden können,<sup>4,7</sup> stellen Malokklusion im Bereich der Weisheitszähne am anderen Ende der Dentitionszeitachse ebenfalls ein erhöhtes CMD-Risiko dar,<sup>11</sup> deren kieferorthopädische Korrektur aufwendiger ist.

Der funktionell offene Biss entsteht häufig durch ein viszerales Schluck-

muster. Der Zungendruck im frontalen interinzisalen Bereich lässt eine physiologische Einstellung der Front nicht zu. So entsteht eine unzureichende Abstützung mit der Neigung zu muskulärer und dentaler Überlastung. Frontal oder zirkulär offene Bisse können durch rheumatoide Erkrankungen und den damit verbundenen charakteristischen Abbau der anterioren Kondylenflächen verstärkt werden (Abb. 4a–c). Seitlich offene Bisse kommen bei lateraler Zungeneinlagerung zustande und sind wegen der Kompressionsgefahr der Kiefergelenke ebenfalls als CMD-Risikofaktoren zu werten. Sie entstehen auch während einer Dekompressionsbehandlung mit intraoralen Schienen als Ausdruck der Dekompression der Kiefergelenke (Abb. 4d). Die kieferorthopädische Aufgabe besteht in beiden Fällen darin, den Biss in den Seitensegmenten zu heben.

Der Deckbiss ist bereits im Milchgebiss gekennzeichnet durch eine mehr oder weniger stark ausgeprägte Rückwärtskipfung der oberen Frontzähne mit einer Tiefbiss-Situation, die sich auf das bleibende Gebiss überträgt. Häufig ist diese Anomalie mit einer Hyperplasie der Oberkieferbasis vergesellschaftet. Erbliche Faktoren werden diskutiert. Der Kreuzbiss hat dagegen häufig funktionelle Ursachen, z.B. ein persistentes viszerales Schluckmuster oder eine kaudale Zungenlage, diese wiederum häufig aufgrund einer eingeschränkten Nasenatmung. Die tiefe Zungenlage führt zu einem funktionellen Ungleich-

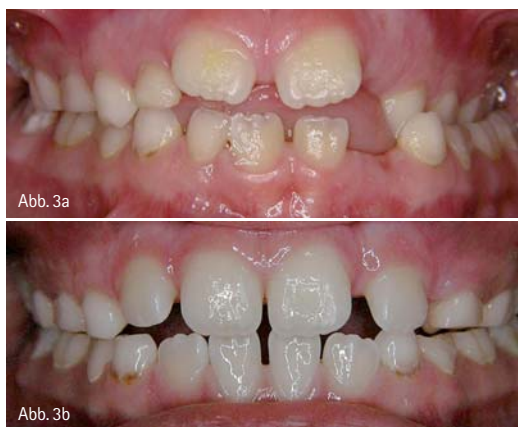

Abb. 3a: Kreuzbiss mit linkslateraler Unterkieferzwangposition im frühen Wechselgebiss bei einem sechsjährigen Jungen. – Abb. 3b: Derselbe Patient nach kieferorthopädischer Frühbehandlung, 1,5 Jahre später.

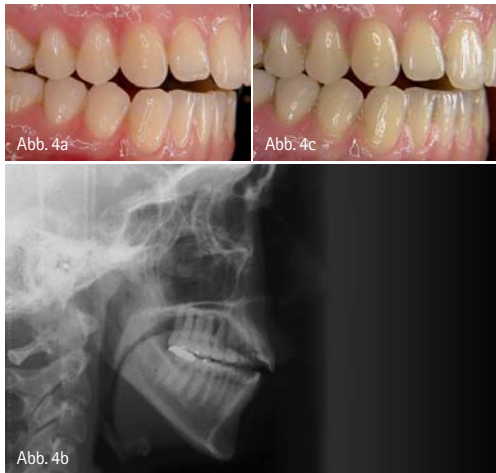


Abb. 4a: Offener Biss einer jungen erwachsenen Patientin, vergesellschaftet mit Tinnitus und Kopfschmerz bei Psoriasisarthritis. – Abb. 4b: Das Fernröntgenbild: man erkennt die tiefe Zungenlage, die die Entstehung des offenen Bisses begünstigt und die Fehlstellung C1. – Abb. 4c: Dieselbe Patientin ein Vierteljahr später nach kieferorthopädisch-physiotherapeutischer Dekompressionstherapie unter logopädischer Begleitung mit Counterclockwise-Rotation des Unterkiefers und deutlicher Besserung der CMD-Symptomatik. Tinnitus und Kopfschmerz konnten fast vollständig beseitigt werden.

gewicht der Wangen- und Zungen-druckverteilung in beiden Kiefern zugunsten des Unterkieferwachstums. Die transversale und sagittale Entwicklung der Oberkieferbasis bleibt dagegen aufgrund des dort fehlenden Wachstumsimpulses durch den Zungendruck zurück, oft gesellt sich ein frontal oder zirkulär offener Biss hinzu. Die sich unbehandelt verstärkende Größendiskrepanz der Kieferbasen führt in der Folge dazu, dass der Unterkiefer sich einseitig orientiert. Im weiteren Verlauf entsteht aus dieser unphysiologischen Unterkieferschwenkung ein einseitig verstärktes Wachstum der beiden Unterkieferhälften und eine asymmetrische muskuläre und skelettale Entwicklung. Aber auch funktionelle Asymmetrien im Bewegungsapparat können verantwortlich für die Entstehung eines Kreuzbisses sein. Korbmacher et al. berichten, dass bei orthopädischen Störungen der Zervikalregion eines Kindes die Neigung zur Ausprägung eines unilateralen Kreuzbisses besteht und anders herum Kinder mit unilateralem Kreuzbiss häu-

figer als andere einen Schulter- oder Beckenschiefstand, eine funktionelle Beinlängendifferenz oder Skoliose zeigen.<sup>6</sup> Gelegentlich sind auch Durchbruchstörungen permanenter Zähne aufgrund persistenter Milchzähne oder aufgrund eingengter Platzverhältnisse die Ursache für die Entwicklung von isolierten transversalen Nonokklusionen, also Einzelzahnkreuzbiss- oder Scherenbissverzahnungen (Abb. 5), die zu Unterkieferzwangspositionen mit denselben, oben beschriebenen Folgen führen können.

Während die kieferorthopädische Deckbissstherapie nach Abschluss der frühen Wechselgebissphase beginnen sollte, also etwa im Alter von sieben bis neun Jahren sobald die permanenten Frontzähne durchgebrochen sind, sollte die Kreuzbissbehandlung so früh wie möglich beginnen.<sup>9</sup> Für die frühe Deckbissstherapie haben sich skelettal wirksame funktionskieferorthopädische Ansätze mit herausnehmbaren Geräten wie z.B. mit dem Funktionsregler II nach Fränkel (Abb. 6) oder auch mit verschiedenen Aktivator-Modifikationen bewährt, während die Kreuzbissbehandlung mit einer transversalen und sagittalen skelettalen Nachentwicklung der OK-Basis durch Einsatz einer festsitzenden Gaumennahterweiterungsapparatur (GNE) beginnen sollte (Abb. 7), nach deren Entfernung oft ein spontanes Ausschwenken des Unterkiefers beobachtet wird. Die Dehnungsphase beträgt meist nur zwei Wochen, das Gerät bleibt dann noch weitere drei Monate in situ, um eine Remodellation der Gaumennaht zu ermöglichen. Wichtig ist dabei das Erreichen einer echten skelettalen Erweiterung. Deswegen ist die gegossene GNE allen anderen festsitzenden und herausnehmbaren Dehnapparaturen, die eine vorwiegend dentale Bukalkippung der oberen Seitensegmente in der unverändert schmalen Oberkieferbasis bewirken,<sup>12</sup> überlegen. Retiniert wird hier mit einem Funktionsregler Typ III, den wir

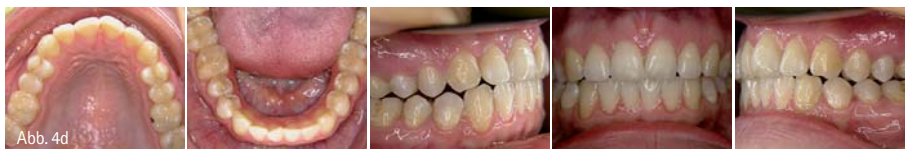

Abb. 4d: Seitlich offener Biss als Ausdruck einer Dekompression der Kiefergelenke nach Schienentherapie.



**Zeit für  
frisches  
Denken.**

Jetzt informieren!  
08166 - 99 57 20

**Qualitätsmanagement  
Hygienemanagement  
Praxismanagement  
Kommunikation  
Prophylaxe  
Marketing**



**Unternehmensberatung  
für Dentalpraxen**

info@dent-x-press.de  
www.dent-x-press.de

BERATUNG SEMINARE COACHING

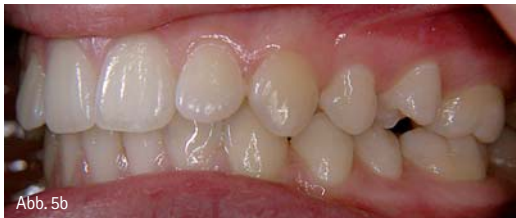
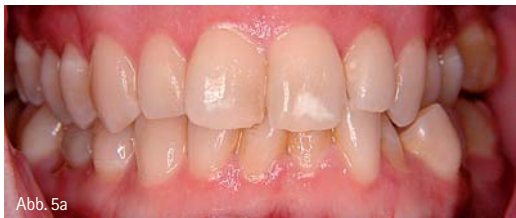
Abb. 5a: Einzelzahnkreuzbiss. – Abb. 5b: Einzelzahnscherenbiss.

zur Abschirmung der Unterkiefer-Basis gegen den Zungendruck modifiziert haben (Abb. 8). Die Fränkelsche Originalausführung des FR III sieht eine Wangenpelotte für beide Kiefer vor, die im Oberkiefer 2 mm vom Zahnbogen abliegt, während sie im Unterkiefer anliegt (Abb. 9). In unserer Modifikation wurde die Unterkieferpelotte nach lingual verlagert, liegt nicht an, schirmt den unteren Zahnbogen gegen die Zunge ab und unterstützt die Positionierung der Zunge im Gaumendach. Das Fränkelsche Prinzip beruht auf dem Anregen von Wachstumsvorgängen durch Kno-

rektur und das HNO-ärztliche Konsil. Kreuzbisse, die auf Funktionsstörungen der Zervikalregion beruhen, bedürfen der orthopädischen Korrektur am Ort des Entstehens. Transversale Einzelzahn-Nonokklusionen korrigiert man mit herausnehmbaren oder festsitzenden kieferorthopädischen Apparaturen ebenfalls so früh wie möglich, um asymmetrische Wachstumsimpulse aufgrund einer sich entwickelnden Zwangsposition des Unterkiefers zu vermeiden.

Auch im Erwachsenenalter und bei Manifestation einer CMD ist die kieferorthopädisch funktionelle Therapie der frühen kranio-mandibulären Fehlentwicklungen noch möglich, wird jedoch ungleich aufwendiger, weil die Wachstumsprozesse abgeschlossen sind und zunächst die Schmerz-beseitigung im Vordergrund steht. Zudem ist eine späte kieferorthopädische Behandlung eher rezidivgefährdet, weil die orale Funktion nur noch eingeschränkt korrigiert werden kann<sup>10</sup> und das Rezidiv einer kieferorthopädischen Behandlung seinerseits ist wiederum ein neuer CMD-Risikofaktor.<sup>9</sup> Die Frühbehandlung der oben beschriebenen CMD-relevanten Anomalien dauert dagegen meist nicht länger als zwei Jahre und findet in ei-

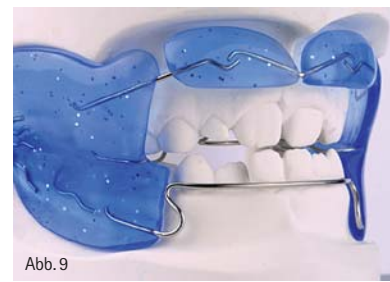


Abb. 9: Originalausführung des FR III, mit freundlicher Genehmigung durch Dr. C. Fränkel, Zwickau.

liegt also in der großen funktionellen Stabilität der Therapie vor dem ersten statistischen CMD-Gipfel und der damit verbundenen geringen Rezidivrate, denn die orale Funktion bei okklusalen Störungen kann beim Kind geändert werden. So tritt z.B. eine deutliche Symmetrisierung des Kaumusters nach Kreuzbissüberstellung ein. Beim Erwachsenen ist die Möglichkeit zur therapeutischen Veränderung der oralen Funktion nur noch eingeschränkt möglich.<sup>10</sup>

## ZWP online

**Die Literaturliste** zu diesem Beitrag finden Sie unter [www.zwp-online.info/fachgebiete/kieferorthopaedie](http://www.zwp-online.info/fachgebiete/kieferorthopaedie)

## info.

Erstveröffentlichung: Auszüge aus dem Beitrag sind bereits in der Zeitschrift „Manuelle Medizin“ (Ausgabe 02/10 Springer Verlag) erschienen, im Verbund mit mehreren Autoren: Heymann W., Köneke A., Gorzny F. (2010) Kranio-mandibuläre Dysfunktion, assoziierte Heterophorie und auditive Verarbeitungs- und Wahrnehmungsstörungen – Differenzialdiagnosen der Tonusasymmetrie und der sensomotorischen Dyskybernese. Man Med 2/2010, 48:112–124

## kontakt.

**Dr. Andreas Köneke,**  
**Fachzahnarzt für Kieferorthopädie**

Kieferorthopädische Fachpraxen und CMD-Ambulanzen, Kiel, Bremen und Wyk auf Föhr  
Friedrichsorter Str. 10, 24159 Kiel  
Tel.: 04 31/38 00 49-0  
E-Mail: [info@cmd-ambulanz.de](mailto:info@cmd-ambulanz.de)  
[www.cmd-ambulanz.de](http://www.cmd-ambulanz.de)

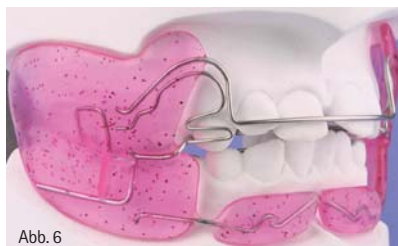

Abb. 6

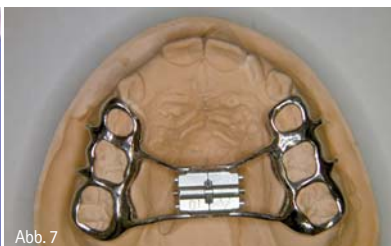


Abb. 7



Abb. 8a



Abb. 8b

Abb. 6: FR II, mit freundlicher Genehmigung durch Dr. C. Fränkel, Zwickau. – Abb. 7: Gegossene GNE, mit freundlicher Genehmigung durch Ars Dentale Zahntechnik GmbH, Bremen. – Abb. 8a und b: FR III, Modifikation nach Köneke.

chenapposition aufgrund des Weichteilzugs und der gezielten Abschirmung der Muskulatur mithilfe großflächiger Kunststoff-Pelotten. Wichtig im Zusammenhang mit der Kreuzbisskorrektur ist der gezielte Einsatz der myofunktionellen Therapie zur Zungenlagekor-

rektur. Im Idealfall kann nach einer solchen frühen Wachstumskorrektur sogar auf eine länger dauernde kieferorthopädische Behandlung im Jugendalter verzichtet werden. Der hohe Wert der kieferorthopädischen Frühbehandlung